

DOENÇAS GRANULOMATOSAS DE CABEÇA E PESCOÇO

INTRODUÇÃO

O granuloma é uma lesão produzida por um processo imunopatológico defensivo e cicatricial. Inicialmente o monócito circulante adquire citoplasma e organelas adicionais no processo de remoção de debris inflamatórios. Se o processo fagocitário falha, a célula torna-se inerte e imóvel (epitelióide) e transforma-se em uma célula multinucleada gigante de Langerhans, relativamente sem função, com linfócitos e eosinófilos ao redor. Proliferação de fibroblastos ocorre envolvendo as células, formando um granuloma. Os granulomas podem ser classificados em dois tipos: não específicos (granuloma eosinofílico, granuloma letal de linha média, Wegener) e específicos (Tuberculose, Hansen, sílfis, fungos e protozoários).

ETIOLOGIA INFECCIOSA

A) BACTERIANAS

I - Hanseníase

O agente etiológico é *Micobacterium leprae*. É uma doença bacteriana crônica distribuída principalmente nas áreas tropicais e subtropicais. No Brasil há cerca de 500.000 casos. O germe é pouco patogênico sendo o maior risco de adquirir a doença o contato domiciliar com o paciente bacilífero.

As primeiras manifestações da Hanseníase são áreas ou manchas na pele com distúrbio de sensibilidade. Nessa fase não há bacilo nos esfregaços de rotina e o paciente não oferece risco de contágio. Essas lesões constituem o grupo indeterminado. Após longo prazo, a moléstia pode regredir espontaneamente ou evoluir para os tipos polares: Tuberculóide (paucibacilar, restringe-se à pele, nervos e gânglios) ou Virchowiana (multibacilar, atinge mucosas e vísceras). As lesões das mucosas rino-faringo-laríngeas são muito freqüentes e ricamente bacilíferas na doença de Hansen. Admite-se atualmente que as mucosas aero-digestivas superiores são as principais vias de eliminação dos bacilos.

Manifestações otorrinolaringológicas da Hanseníase

- *Rinite congestiva*: rinorréia, obstrução nasal, epistaxes, sendo o lugar de predileção a zona de Kisselbach. A baciloscopia pode ser positiva. Em seguida aparece infiltração de cor rósea-pálida ao nível do terço anterior do septo e cornetos inferiores. Nessa fase a baciloscopia é sempre muito positiva.
- *Rinite atrófica seca*: adelgaçamento da mucosa nasal, irreversível, com ou sem crostas.
- *Lepromas nodulares*: ulcerados ou não, podem aparecer durante a rinite congestiva.
- *Perfuração septal*: pode ser anterior ou posterior.

- *Lesões ósteo-cartilaginosa*s: ocorre reabsorção das cartilagens, tanto do septo como dos cornetos inferiores. Essas alterações permitem descrever diferentes aspectos da pirâmide nasal: nariz em luneta, sela, bico de papagaio e buldogue.
- *Lesões orais e faríngeas*: É complicação tardia. A localização nodular ou difusa, no palato, com extensão amigdaliana é mais freqüente. Acometimento da parede posterior e lateral da orofaringe e hipofaringe são raros.
- *Lesões do nervo facial*: Pode ocorrer no ramo zigomático ou antes da primeira bifurcação periférica. Observa-se, com freqüência, infiltrado linfocitário perineural. Quando o tratamento clínico não reverte a paralisia, opta-se por promover uma epineurotomia e descompressão da região acometida (que é identificada pela eletroneuroestimulação).

Diagnóstico

O diagnóstico clínico da hanseníase se baseia nos exames dermatológico e neurológico periférico com pesquisa de espessamentos neurais periféricos. Em pessoas que cooperam com o examinador é possível realizar a prova de sensibilidade cutânea superficial. Avaliam-se a sensibilidade térmica (a primeira a ser comprometida), a dolorosa e a tátil. Há ainda a possibilidade de utilização da prova da histamina (usada nas lesões hipocrômicas ou acrômicas que na pele normal ocorrerá a tríplice reação de Lewis) e a prova da pilocarpina em doentes negros ou lesões eritemato-pigmentadas.

- *Forma indeterminada*: clínico.
- *Forma tuberculóide*: clínico associado à pesquisa de bacilo na linfa epidérmica (baixa positividade).
- *Forma Virchowiana*: clínico associado à pesquisa de bacilo na linfa epidérmica (sempre positiva).

Não é possível isolar o agente por cultura. A intradermoreação de Mitsuda não tem valor diagnóstico, mas prognóstico (demonstra imunidade celular específica para o bacilo de Hansen). Assim, as formas graves (virchowiana) são sempre anérgicas. Cerca de 80% da população tem Mitsuda positivo, indicando resistência natural.

Tratamento (Recomendações do Ministério da Saúde)

A droga de escolha é a dapsona, a qual deve ser associada a outra droga como a rifampicina, já que a resistência bacteriana é bem freqüente. A dose é de 100mg/dia e a rifampicina 600mg/mês (2 comprimidos de 300mg 1x/mês). O tratamento deve ser mantido por 6 meses a 3 anos nas formas paucibacilares. Nos multibacilares deve se associar ainda a Clofazimina (300mg no primeiro dia do mês de depois 50mg/dia do segundo ao vigésimo oitavo dia) e o tratamento deverá se estender por no mínimo 2 anos, podendo ser necessário manter por toda a vida. Fazer monitorização de hemograma e enzimas hepáticas durante tratamento.

II - Tuberculose

As melhorias das condições nutricionais, de higiene e saneamento básico que tem ocorrido nos últimos séculos associadas a um tratamento medicamentoso eficaz proporcionaram redução significativa na incidência de tuberculose no mundo. No entanto, em países subdesenvolvidos onde as condições sócio-econômicas da maioria da população são precárias, a incidência desta doença continua preocupante. Além disso, com a pandemia da AIDS, a tuberculose volta surgir mesmo em países desenvolvidos.

A via de entrada normalmente é a pulmonar onde se desenvolve a primo-infecção, mas esta também pode ocorrer em outras regiões, como intestinos, pele, amígdalas, conjuntivas etc. A localização pulmonar preferencial é no lóbulo inferior ou na porção inferior do lóbulo superior. Geralmente a infecção é limitada aos linfonodos regionais ocorrendo processo de cicatrização. Se houver caseificação, este processo se fará com calcificação, havendo a formação do complexo primário calcificado. Dependendo do grau de imunidade do doente, a infecção pode se estabilizar ou pode haver disseminação hematogênica ou por contigüidade das vias respiratórias. A infecção pode ainda ficar latente e futuramente haver reativação da doença.

Manifestações em cabeça e pescoço

- *Linfonodos cervicais*: Forma mais comum de envolvimento em cabeça e pescoço. Linfonodos (escrófulos) são múltiplos, aderidos, bilaterais, fibroelásticos e geralmente indolores, acometendo principalmente o triângulo cervical posterior. Podem evoluir com fistulização para pele.
- *Lesões orais*: Úlceras rasas, mal delimitadas na mucosa, freqüentemente envolvendo a língua. As amígdalas podem ser foco primário de inoculação.
- *Lesões nasais*: Perfurações de septo nasal e lesões granulomatosas em mucosa de concha inferior. Observam-se sinais e sintomas de dor, obstrução nasal, rinorréia mucóide, crostas nasais abundantes e epistaxe
- *Otológicas*: Múltiplas perfurações de membrana timpânica, otorréia, podendo ocorrer mastoidite com extensão intracraniana.
- *Sintomas Laríngeos*: Principais sintomas são dor a deglutição, rouquidão e tosse. As lesões tendem a se localizar inicialmente em comissura posterior ou aritenóides. Ao exame, observa-se edema que pode evoluir com ulceração.
- *Oculares*: Conjuntivite e queratite
- *Glândulas salivares*: Envolvimento glandular difuso, geralmente parótida.

Diagnóstico

Procura-se investigar possível envolvimento pulmonar realizando-se radiografia de tórax. Tomografia computadorizada cervical é indicada para a investigação do envolvimento linfonodal e pode demonstrar massas linfonodais multinodulares e de baixa densidade com realce periférico. A ultra-sonografia de linfonodos cervicais evidencia a presença de material necrótico, caseoso e supuração, caracterizados pela heterogeneidade do material no centro do linfonodo. Deve-se fazer a pesquisa do bacilo no escarro ou lavado brônquico, a pesquisa do bacilo nas próprias lesões e o exame histopatológico. Purified Protein Derivate (PPD) maior que 10mm é bastante sugestivo de infecção ativa. Biópsia mostrando granuloma com necrose caseosa.

Em alguns casos o diagnóstico é difícil, mas se o paciente estiver com seu estado geral muito debilitado, principalmente em lesões faríngeas e laríngeas um teste terapêutico pode ser iniciado.

Tratamento (normas do Ministério da Saúde)

SITUAÇÃO	ESQUEMA PRECONIZADO
Sem tratamento anterior (todas as formas exceto meníngea)	1
Com tratamento anterior (todas as formas exceto meníngea) <input type="checkbox"/> Recidivante do Esquema 1 ou <input type="checkbox"/> Retornos após abandono do Esquema I	1R
Meningite Tuberculosa	2
Falência dos Esquemas 1 ou 1R (todas as formas inclusive meníngea)	3

Esquema 1 - Drogas (mg/kg/dia) (indicado nos casos novos de tuberculose, exceto meningite) segundo a fase de tratamento e peso do paciente:

Fases do Tratamento	Drogas	Dose (mg/kg/dia) por Peso (kg)			
		Até 20 kg	Entre 20 e 35 kg	Entre 35 e 45 kg	Mais de 45 kg
1a fase (2 meses)	R	10	300	450	600
	H	10	200	300	400
	Z	35	1000	1500	2000
2a fase (4 meses)	R	10	300	450	600
	H	10	200	300	400

R - Rifampicina; H - Hidrazida/Isoniazida; Z - Pirazinamida

Esquema 1R - Drogas (mg/kg/dia) (Esquema reforçado para retratamento e abandono do Esquema I), segundo fase do tratamento e peso do paciente:

Fases do Tratamento	Drogas	Dose (mg/kg/dia) por Peso (kg)			
		Até 20 kg	Entre 20 e 35 kg	Entre 35 e 45 kg	Mais de 45 kg
1a fase (2 meses)	R	10	300	450	600
	H	10	200	300	400
	Z	35	1000	1500	2000
	E	25	600	800	1200
2a fase (4 meses)	R	10	300	450	600
	H	10	200	300	400
	E	25	600	800	1200

E – Etambutol

Esquema 2 - Drogas (mg/kg/dia) (indicado na meningite tuberculosa), segundo a fase de tratamento e peso do paciente:

Fases do Tratamento	Drogas	Mg/Kg de Peso/Dia	Dose Máxima em Mg
1a fase (2 meses)	R	20	600
	H	20	400
	Z	35	2000
2a fase (7 meses)	R	10 a 20	600
	H	10 a 20	400

Esquema 3 - Drogas (mg/kg/dia) (indicado na falência de tratamento com os Esquemas 1, 1R e 2), segundo fase de tratamento e peso do paciente:

Fases do Tratamento	Drogas	Dose (mg/kg/dia) por Peso (kg)			
		Até 20 kg	Entre 20 e 35 kg	Entre 35 e 45 kg	Mais de 45 kg
1a fase (3 meses)	S	20	500	1000	1000
	Et	12	250	500	750
	E	25	600	800	1200
	Z	35	1000	1500	2000
2a fase (9 meses)	Et	12	250	500	750
	E	25	600	800	1200

S - Estreptomina; Et - Etionamida

Efeitos colaterais do tratamento

Os medicamentos utilizados nos esquema 1, 1R e 2 devem ser ingeridos em conjunto logo após o despertar do paciente, ainda em jejum. Isto facilita a adesão ao tratamento e melhora a biodisponibilidade destes. De maneira geral, estes medicamentos são bem tolerados, sendo os efeitos mais frequentes: intolerância gastrointestinal, hepatotoxicidade, reações cutâneas e artralguas. A ocorrência de intolerância gastrointestinal deve ser manipulada com modificações nos horários de tomadas dos medicamentos e uso de sintomáticos. Todo esforço deverá ser feito para que o esquema não seja modificado. Atenção especial deve ser dada para a possibilidade de ocorrência de hepatotoxicidade que, embora infrequente, deve ser sempre suspeitada nos pacientes que desenvolvem quadros de vômitos que não melhoraram com as atitudes anteriores, aparecimento de icterícia e nos indivíduos maiores de 35 anos. Nesta situação, todos os medicamentos devem ser suspensos e o paciente referenciado para um centro especializado.

III - Micobacterioses atípicas

Menos virulentas que tuberculose e menos responsivas às drogas. Somente várias culturas de escarro positivas são valorizáveis. Crianças de 1 a 6 anos são mais acometidas e adenopatia cervical é mais comum. Mais freqüente em imunossuprimidos.

A manifestação mais freqüente em cabeça e pescoço é úlcera de córnea. Adenopatia cervical geralmente unilateral, cadeias cervical anterior, pré-auricular e submandibular principalmente. Aumentam rapidamente, são aderidos e evoluem para abscessos.

O diagnóstico é realizado através de cultura e biópsia.

O tratamento é feito por biópsia excisional e antibióticos baseados na susceptibilidade. A drenagem é contra-indicada.

IV - LUES

O agente etiológico é o *Treponema pallidum*, uma espiroqueta que pode ser transmitida por contato sexual, transplacentário, transfusional ou acidental. Existe um edema, infiltração do estroma por linfócitos, plasmócitos e células endoteliais.

Os dois primeiros estágios (sífilis primária e secundária) são contagiosos e habitualmente evoluem entre 3 e 4 anos. O período de latência é variável e pode oscilar entre 10 e 30 anos. Apenas um pequeno número de pacientes irá apresentar as manifestações que constituem o período tardio ou terciário.

Sífilis Primária

O período de incubação é em torno de três semanas. A lesão primária corresponde ao cancro mais adenopatia. O cancro é uma lesão única, superficial, de fundo liso e base infiltrada pápulo-eritematosa que erode rapidamente. Em até 10% dos casos pode estar localizado na cavidade oral (mais comum no lábio, seguindo-se amígdalas, língua, gengivas e bochecha). A lesão tende a regredir espontaneamente após 1 a 2 meses, sem deixar cicatriz. No início, os testes sorológicos ainda não são positivos e o diagnóstico é feito pela pesquisa do treponema na lesão.

Sífilis Secundaria

Aparece 2 a 12 semanas após e pode apresentar-se de várias formas: máculas (roséola sífilítica), placas mucosas (erosão ou ulceração recoberta por membrana branco-acinzentada), pápulas esbranquiçadas (mais comum na comissura labial) e vegetante (condiloma sífilítico). São mais freqüentes na mucosa oral, mas podem ser encontradas em diversas estruturas otorrinolaringológicas manifestando-se como rinite aguda, otite média, faringite, erupções cutâneas em orelha externa e adenopatia cervical. Estas lesões podem ser encontradas também na laringe, principalmente na supra-glote.

Sífilis Latente

Todas as manifestações clínicas da doença estão ausentes e apenas os testes sorológicos permanecem positivos. Pode evoluir a cura ou a sífilis terciária.

Sífilis Tardia

As manifestações cutâneas observadas são as gomas sífilíticas e tubérculos. As gomas representam uma reação de defesa do hospedeiro contra o treponema, não são habitadas e por tanto não são infectantes. Clinicamente pode-se observar deformidade nasal, ulceração septal ou de palato duro, infiltração granulomatosa de maxila, mandíbula, língua (glossite atrófica) e laringe (infiltração granulomatosa ulcerada ou não que macroscopicamente se assemelha a CEC). Osteomielite de osso temporal. Acometimento de nervos cranianos como VII, VIII, IX e X levando à paralisia de pregas vocais, disfagia, perda auditiva sensorineural ou vertigem (otolues). Pode haver acometimento do SNC (Neurossífilis) como a *Tabes dorsalis*.

Sífilis Congênita

A contaminação sífilítica mãe-feto se faz por via hematogênica através da placenta. A contaminação ocorre a partir da 16^a. semana de gestação. As manifestações podem ser precoces ou tardias.

As manifestações clínicas precoces ocorrem desde o nascimento até os 2 anos. Pode haver baixo peso, icterícia, obstrução nasal, placas mucosas na cavidade oral, lesões papilomatosas na região ano-genital, fissuras ao redor dos orifícios naturais, bolhas ou descamação palmo-plantar, osteocondrite e hepatoesplenomegalia.

As manifestações tardias são caracterizadas por erupções cutâneas semelhantes às observadas no período tardio da forma adquirida.

Diagnóstico

- *Pesquisa direta em campo escuro*: o encontro de microrganismos espiralados com características do *T. pallidum* confirma o diagnóstico de cancro duro.
- *Biópsia*: demonstra infiltrado de plasmócitos.
- *Reações sorológicas inespecíficas antilipídicas*: VDRL (Venereal Disease Research Laboratory) e RPR (Rapid Plasma Reagin) são de fácil execução, porém inespecíficas. Podem ser positivas em outras doenças (síndrome antifosfolipídica, lúpus eritematoso sistêmico, colagenoses, hepatite crônica, infecções, vacinações, medicamentos e transfusões). Necessitam de confirmação através das provas específicas antitreponêmicas. Entretanto, títulos altos costumam dever-se à sífilis. Tornam-se positivas em torno da segunda a quarta semanas do aparecimento do cancro. Seguimento é feito com VDRL com intervalos nunca inferiores a 30 dias. Cura, recaída ou reinfecção evidenciam-se através da queda ou elevação dos títulos.
- *Reações antitreponêmicas*: FTA-Abs (Fluorescent Treponemal Antibody Absorption), TPHA (*Treponema pallidum haemagglutination*) e ELISA (teste imunoenzimático) são reações específicas que detectam anticorpos da classe IgG (imunoglobulina G). Positivam-se a partir da terceira semana do aparecimento do cancro. As reações específicas com anticorpos anti-IgM são úteis no diagnóstico da sífilis congênita.

Tratamento

- *Sífilis Primária (cancro duro)*: Penicilina G benzatina, 2.400.000 UI, intramuscular, dose única.
- *Sífilis Secundária e Latente Recente*: Penicilina G benzatina, 2.400.000 UI, intramuscular, dose única, repetindo a mesma dose uma semana depois, sendo a dose total igual a 4.800.000 UI.
- *Sífilis Terciária ou Tardia Latente ou com duração ignorada*: Penicilina G benzatina, 2.400.000 UI, intramuscular, três doses com intervalo de uma semana, sendo a dose total igual a 7.200.000 UI.

V - Rinoscleroma

O agente etiológico é a *Klebsiella rinoscleromatis*, um bastonete gram negativo. É de pequena contagiosidade, necessitando de vários contatos. As condições socioeconômicas pouco favoráveis parecem determinar uma maior facilidade na instalação da doença.

Trata-se de uma doença granulomatosa lenta e progressiva, é mais comum em pacientes de raça negra, no sexo feminino entre os 15 e 30 anos. Seios da face, glândulas lacrimais e linfonodos cervicais podem estar acometidos.

Quadro clínico

- *Catarral*: corresponde à rinite atrófica com rinorréia purulenta prolongada, crostas e obstrução nasal.
- *Granulomatosa*: com nódulos granulomatosos indolores e lesões infiltrativas.
- *Cicatricial*: com estenose de vestíbulo nasal, laringe e árvore traqueobrônquica.

O diagnóstico é feito através do exame físico com identificação de crostas cor de mel em pacientes com rinorréia crônica. Confirmado por biópsia (células de Mículickz que são histiócitos vacuolizados) e cultura com isolamento do agente.

O tratamento envolve antibioticoterapia prolongada e debridamento cirúrgico, mas a taxa de recidiva pode ser alta. O agente é sensível (*in vitro*) a uma ampla gama de antibióticos, dentre eles a amoxicilina-clavulanato, o sulfametoxazol-trimetoprin, cloranfenicol, cefuroxime e ciprofloxacino. Entretanto, o tratamento prolongado (1 a 3 meses) com fluoroquinolonas como o ciprofloxacino ou ofloxacino apresenta os melhores resultados com menores taxas de recidiva.

VI - Doença da arranhadura do gato

O agente etiológico é a *Bartonella henselae* (bacilo gram negativo corado pela prata de Warthin-Starry). Foi identificada em 1992 como principal agente, mas outros também estão envolvidos.

É uma doença infecciosa, usualmente benigna, auto-limitada, adquirida por contato com um gato, com evolução crônica e que acomete basicamente crianças. Cerca de 50% possuem massas de cabeça e pescoço. Adenopatia é freqüente e esses linfonodos podem supurar em até 40% dos casos. Entre 55% a 94% dos casos possuem lesões cutâneas no

local de inoculação, as quais surgem aproximadamente uma semana após o contato como uma pápula eritematosa de 2-6 mm de diâmetro e evolui para vesícula e crosta e corresponde à formação granulomatosa com células gigantes. Sintomas gerais como mal estar, fadiga e mialgia podem estar presentes.

Para o diagnóstico deve-se pesquisar história de exposição a gatos, presença do foco primário de inoculação, biópsia de gânglios (granuloma com necrose central dos centros germinativos e infiltração por neutrófilos).

O tratamento deve incluir suporte e drenagem de abscesso se necessário. Adenopatia regride em 1 a 2 meses, podendo levar 2 anos em alguns casos. O uso de antibióticos não altera a evolução da doença (a não ser quando há infecção secundária).

VII - Actinomicose

O agente etiológico é *Actinomyces Israelii*. A infecção ocorre geralmente secundária a trauma ou manipulação dentária. Suas lesões podem ser as mais variadas desde simples abscessos dentários perialveolares, até tumor do maxilar simulando osteossarcoma da mandíbula. No início de sua evolução, o processo inflamatório geralmente se localiza no ângulo da mandíbula daí se propaga para as regiões geniana, temporomandibular, submandibular e mentoniana. Posteriormente aparecem trajetos fistulosos intercomunicantes, por onde se escoia líquido purulento e grânulos sulfúreos. Observa-se quase sempre trismo doloroso, com endurecimento profundo dos músculos mastigadores. Podem ocorrer em várias outras regiões como toracopulmonar, abdominal, osteoarticulares e no sistema nervoso central.

Para o diagnóstico deve-se pesquisar grânulos sulfúreos, criptas filamentosas da bactéria e organismos gram positivos no exame histológico indicando alta probabilidade de doença. É confirmado por cultura.

O tratamento consiste no debridamento cirúrgico e penicilina cristalina por 2 a 6 semanas. Em pacientes alérgicos à penicilina pode ser usado tetracilina ou eritromicina.

B) FÚNGICAS

I- Histoplasmose

O agente etiológico é *Histoplasma capsulatum*. É altamente prevalente no norte do Brasil, bem como no litoral norte de São Paulo (Ubatuba). A principal forma de contágio é através da inalação dos esporos.

Cerca de 95% dos pacientes apresentam forma inaparente da doença; os demais apresentam as formas pulmonares agudas e crônicas e as formas disseminadas agudas e crônicas (estas duas últimas de importância para o otorrinolaringologista). Os determinantes para o aparecimento da doença após infecção seriam o tamanho do inóculo e o estado imunitário do hospedeiro. As formas disseminadas geralmente acometem imunossuprimidos. A forma aguda é observada na primeira infância, em algumas zonas endêmicas e em pacientes com comprometimento grave da imunidade mediada por células, especialmente aqueles acometidos por leucoses, linfomas e AIDS. A forma disseminada crônica observa-se com maior frequência em maiores de 40 anos de idade, com nítido

predomínio no sexo masculino (12:1) e os pacientes mostram deficiências imunes leves produzidas por diversos fatores. As manifestações ORL consistem em lesões de lábio, gengiva, língua, faringe e laringe. Trata-se de lesões ulceradas ou verrucosas, dolorosas. Dor à mastigação, irritação gengival, disfagia e perda de peso podem ocorrer bem como febre (forma aguda), mialgias e cefaléia. Lesões orofaríngeas podem ser vistas em 40 a 75% dos adultos e 18% das crianças.

Para o diagnóstico realiza-se cultura de sangue ou escarro em ágar Sabouraud. O teste cutâneo não tem validade para diagnóstico (significa infecção atual ou pregressa). Análise histopatológica corados com PAS e/ou Grocott permite visualização do agente. As reações sorológicas atualmente empregadas são a imunodifusão em gel, a contra-imunoeletoforese e a fixação de complemento.

O tratamento é realizado com cetoconazol ou itraconazol (100mg/dia) para imunocompetentes e anfotericina B para os imunossuprimidos ou com envolvimento do sistema nervoso central. A anfotericina deve ser dada numa dose total máxima de 2-3 g e o cetoconazol 400mg/dia por aproximadamente um ano (mínimo de seis meses).

II- Paracoccidioidomicose

O agente etiológico é *Paracoccidioides brasiliensis* adquirido aparentemente por via inalatória. É a micose sistêmica mais comum na América Latina.

A infecção pulmonar primária é geralmente assintomática e regressiva evoluindo para cura, porém o fungo pode permanecer viável em estado de latência. A doença pode surgir a partir da primo-infecção em pacientes jovens com alguma deficiência imunológica como formas progressivas acometendo principalmente o sistema retículo endotelial, expressando as formas disseminadas adulto-juvenil. Mais frequentemente surge como reativação de foco endógeno latente expressando formas pulmonares ou disseminadas crônicas as quais acometem principalmente mucosa do trato aereodigestivo alto, linfonodos e pele. É essa forma que interessa ao otorrinolaringologista.

Tipos de lesões mucosas

- *Pápulo-erosiva*: inicialmente é uma pápula eritematosa que ulcera posteriormente, acomete principalmente cavidade oral, mas pode estender para faringe e laringe. Também conhecida como estomatite morbiliforme.
- *Ulcerada*: apresenta fundo granuloso e irregular.
- *Hipertrófica*: infiltrado exuberante no local acometido.
- *Amigdalite oculta*: amigdalite crônica, uni ou bilateral cujo aspecto macroscópico não permite suspeitar de lesão micótica. É acompanhada de linfadenopatia satélite.

OBS: Até 80% das apresentações cutâneo-mucosa têm lesões pulmonares e cerca de 10% dos pacientes apresentam tuberculose associada.

Diagnóstico

- *Exame direto*: pesquisa do fungo em material obtido por raspagem da lesão podendo ser feito a seco ou usando corantes.
- *Exame histopatológico*: demonstra a presença do parasita.

- *Reação de precipitina*: é o primeiro a aumentar e o primeiro a diminuir após instituído o tratamento. Títulos a partir de 1/32 são considerados positivos. É usado no controle do tratamento. Assim, elevações dos títulos de precipitina durante o tratamento significa recrudescimento da doença. O resultado é fornecido em três bandas (1, 2, 3). A banda 1 é a primeira a negativar com o tratamento, depois a banda 2 e por último a banda 3 a qual pode não diminuir mesmo com o sucesso do tratamento.
- *Reação de fixação de complemento*: aparecem mais tardiamente e tendem a demorar para desaparecer com o tratamento. Podem não negativar com o tratamento permanecendo em títulos baixos. É diretamente proporcional à gravidade da doença. É considerado positivo em títulos maiores que 1/32.
- *Reação de contra-immunoelectroforese*: é qualitativa, não se torna negativa com o tratamento. A sensibilidade da sorologia é alta podendo chegar a 95% de positividade. A especificidade também é alta, poucos falsos positivos ocorrem em pacientes com tuberculose, hanseníase, criptococose, candidíase e aspergilose.
- *Intradermorreação*: Paracoccidiodina, sem valor diagnóstico, apenas valor epidemiológico.

Tratamento

Deve-se tratar a tríade: desnutrição, imunodepressão e infecção. É feito em duas etapas: ataque e manutenção.

Para o tratamento de ataque podem ser usados:

- *Derivados sulfonamídicos*: são fungistáticos. Sulfadiazina - 100mg/Kg/dia, dividido de 6/6h, dose máxima de 4g. Leva a cura clínica em 69% dos casos. Só é indicada para casos moderados ou quando há intolerância a anfotericina B ou ao cetoconazol. Os efeitos colaterais são raros e geralmente associados à hipersensibilidade.
- *Sulfametoxazol-trimetoprin(SMZ-TMP)*: as indicações são as mesmas dos sulfonamídicos. É bem tolerada VO ou EV. A dose recomendada é 800-1600mg a cada 12h. Para crianças, usar metade da dose.
- *Anfotericina B*: é fungicida, não é dialisável, tem excreção biliar, baixa concentração no SNC. Precipita com soro fisiológico, devendo ser administrada em 500ml de SG 5%, lento (6h) e protegida da luz. A dose inicial é de 0.5mg/Kg, a qual é aumentada progressivamente até 1mg/Kg não ultrapassando um total de 50mg para adultos e 25mg para crianças. É dada em dias alternados. Os efeitos colaterais imediatos incluem: febre, mal estar, taquicardia, taquipnéia, frio e hipertensão arterial. Esses podem ser amenizados com uso dipirona EV antes do gotejamento e com a diminuição do gotejamento da anfotericina. Comumente ocorre flebite. É nefrotóxica, pode dar hipopotassemia, hipomagnesemia, distúrbios da repolarização ventricular e diminuição dos níveis do hematócrito, bem como disfunção hepática, trombocitopenia e vasoconstrição periférica (usar com cautela em idosos e pacientes com história de insuficiência vascular). Pode ser administrada a grávidas. Durante o tratamento monitorizar semanalmente sódio, potássio, creatinina e clearance de creatinina. Caso ocorra redução do clearance de creatinina a dose deve ser corrigida prontamente. Eletrocardiograma e hematócrito devem ser realizados a cada 2 semanas. A dose total de anfotericina B não deve ultrapassar 30mg/Kg.

- *Cetoconazol*: é bastante eficaz. Usado na dose de 400mg diariamente, em jejum, por 30 dias, depois reduz-se para 200mg/dia por tempo prolongado, crianças 5-8mg/Kg/dia. Os efeitos colaterais mais importantes são intolerância gástrica, alterações das enzimas hepáticas e, raramente, hepatite.
- *Itraconazol e fluconazol*: são muito eficazes e bem toleradas, porém caras.

OBS: O tratamento de ataque deve ser mantido até o desaparecimento das manifestações clínicas e a diminuição dos níveis séricos de anticorpos anti-*P. braziliensis*, o que leva de 2 a 6 meses. Nessa fase, enquanto estiverem com medicação oral, devem ser vistos mensalmente.

Para o tratamento de manutenção podemos usar:

Sulfonamida de longa duração: sulfadoxim, 500mg, VO, 2 vezes por semana.

SMZ-TMP: 400/80mg a cada 12h.

Cetoconazol: somente em caso de intolerância aos anteriores, na dose de 200mg/ dia.

A manutenção deve ser continuada por um ano após negativação da sorologia. Nessa fase fazer controle trimestral com raio X de tórax e sorologia. Após a manutenção, continuar fazendo seguimento, já que a recidiva é freqüente. Se ocorrer recidiva clínica, instituir novo tratamento. Se ocorrer apenas aumento da sorologia, introduzir tratamento de manutenção e, caso não haja resposta em 30 dias, novo curso de tratamento é requerido.

Crítérios de cura

- *Clínico*: desaparecimento de sinais e sintomas (ocorre com aproximadamente 3 meses de tratamento).
- *Micológico*: vários micológicos negativos durante o tratamento (ocorre precocemente).
- *Radiológico*: quando um mesmo padrão radiológico é mantido em 5 exames feitos com intervalos de 3 meses.
- *Imunológico*: níveis de anticorpo anti-*P. braziliensis* torna-se negativo ou se estabiliza em títulos baixos. É usado como controle do tratamento a precipitina.

OBS: É impossível confirmar a erradicação do fungo do organismo. Assim, diz-se que houve cura aparente quando todos os critérios de cura estão presentes 2 anos após suspensão o tratamento de manutenção.

C - PARASITÁRIAS

I – Leishmaniose Tegumentar Americana

A leishmaniose tegumentar americana (LTA) ou cutâneo-mucosa é uma doença crônica, de localização preferencial no tegumento cutâneo e mucoso das vias aéreas superiores.

Os agentes etiológicos são *L. braziliensis*, *L. guyanensi* e *L. amazonensis*. As duas últimas raramente acometem mucosas. Protozoários flagelados da família tripanossoma.

Podem apresentar-se sob duas formas: aflagelada, que é encontrada nos hospedeiros vertebrados, e flagelada, nos vetores e em culturas.

O agente intermediário é um mosquito do gênero flebótomo, da família *Psicoidea*. Estes mosquitos habitam regiões tropicais e são encontrados em maior quantidade durante os períodos mais quentes. Vivem em zonas de grandes derrubadas de matas. São encontrados em todo o hemisfério ocidental e principalmente entre o sul do México e norte da Argentina. No Brasil predominam em Minas, Mato Grosso e São Paulo.

A lesão primária é uma pápula eritematosa que evolui para nódulo com pústula e que ulcera (rica em leishmânias). A úlcera é pouco dolorosa, arredondada, de bordos elevados, emoldurados, base granulosa, vermelho vivo, recoberto por exsudato sero-purulento. Frequentemente cicatriza espontaneamente. Há uma forma difusa, rara, que não ulcera, anérgica, e que pode acometer pavilhão auricular. Podem acometer mucosas, sendo mais frequentemente a nasal, seguida pela oral e laríngea.

Tipos de lesões mucosas

- *Úlcero-destrutiva* (mutilante): Ganulações, ulcerações, crostas que quando retiradas revelam superfície sangrante. Pode disseminar para boca e lábios superiores, bem como faringe e laringe. Leva à necrose, perfuração e destruição, formando nariz de tapir.
- *Atrófico-crostosa*: A granulações diminuem e a mucosa fica atrófica, sempre recoberta por crostas cuja remoção é extremamente dolorosa.
- *Úlcero-vegetante* (infiltrativa): granulomatosa, acometendo uniformemente o terço anterior das fossas nasais. É recoberta por crostas e exsudato amarelo.
- *Polipóide*: rara, pólipos lobulados, séssil. Frequentemente é unilateral e, às vezes, está situado no rebordo da perfuração.

Diagnóstico

Na prática, utiliza-se para diagnóstico da LTA, o teste intradérmico de Montenegro e pesquisa direta do parasita nas lesões.

- *Pesquisa direta do parasita* (formas amastigotas): raspados de lesões cutâneas ou em biópsias de lesões mucosas. É positiva em 100% das lesões recentes (até 3 meses), 75% em lesões de 3 a 6 meses, caindo para 20% em lesões com mais de 6 meses. Se associado ao exame imunohistoquímico a positividade cresce para 70%. Os melhores resultados são obtidos através de impressões em lâminas preparadas a partir de biópsia na borda da lesão.
- *Cultura*: é demorada. Positiva em menos de 50%.
- *Histopatologia*: ao microscópio observa-se infiltrado inflamatório crônico, muitas vezes inespecífico, onde predominam linfócitos, plasmócitos e histiócitos distribuídos desordenadamente, em proporções que variam em função das características imunitárias do hospedeiro e do tempo de evolução da doença.
- *Intradermorreação de Montenegro*: é positiva em 85 a 97% dos indivíduos doentes, segundo diferentes autores, principalmente se houver lesões mucosas. É considerada positiva quando produz um nódulo maior que 5mm após 48 a 72h da inoculação. A positividade do teste indica que o indivíduo já foi sensibilizado, mas não necessariamente que seja portador da doença. Em áreas endêmicas, podem ser encontradas até 25% ou

mais de pessoas sadias, com intradermoreação positiva, apresentando ou não cicatrizes antigas de leishmaniose. Por outro lado, pessoas portadoras de leishmaniose, às vezes, não reagem ao teste de Montenegro, especialmente na fase inicial da doença ou nos quadros disseminados. É comum, no entanto, observar-se a viragem do teste durante o tratamento.

- *Sorologia*: Reação de imunofluorescência indireta ou ELISA. É positiva em 83,2% dos casos. São considerados positivos títulos maiores que 1/16 ou 1/32 variando de acordo com o serviço.

Tratamento

- *Antimonial pentavalente* (primeira escolha): 20mg de antimoniato puro/Kg/dia em dose única diária, em séries de 20 dias com intervalos de 10 a 20 dias entre as séries, perfazendo um máximo de 4 séries. Pode ser usado EV ou IM. Os efeitos colaterais mais freqüentes são: artralgia, mialgia, alterações gastro-intestinais, prurido, febre, fraqueza, cefaléia, tontura, alterações do ECG, alterações hepáticas e insuficiência renal aguda reversível. Durante o tratamento deve-se monitorizar enzimas hepáticas e ECG semanalmente.
- *Anfotericina B* (segunda escolha): o esquema é o mesmo usado na fase de ataque do tratamento da Pbmicose, descrito anteriormente.
- *Pentamidina* (segunda escolha): é mais eficaz nas formas cutâneas sem acometimento mucoso. É dada na dose de 4mg/Kg/dia, IM, por 5 a 7 semanas. Os efeitos colaterais mais freqüentes são: dor, endureção no local da aplicação, alterações gastro-intestinais, síncope, queda da pressão arterial, mialgia, cefaléia, disfunção renal, pancreatite, hipo ou hiperglicemia.
- *Outros*: Alopurinol, vacinas, corticóide com cautela na tentativa de diminuir as seqüelas, porém ainda estão em fase de experiência.

Crítérios de cura

Clínico: regressão das lesões e reepitelização.

Laboratorial: Montenegro permanece positivo (as pessoas tratadas apresentam reação positiva durante muitos anos, mas podem tornar-se negativas com o passar do tempo), RIFI pode demorar anos para desaparecer, mesmo com o sucesso do tratamento.

Histopatológico: evidencia a presença ou não de infiltrado inflamatório.

ETIOLOGIA NEOPLÁSICA

A. HISTIOCITOSE X

A característica que une diversas doenças sob o diagnóstico de histiocitose X é o seu padrão histopatológico que consiste em histiócitos poligonais com um número variável de eosinófilos, plasmócitos e linfócitos. Pode apresentar-se de várias formas, como na

forma otológica, oral, dermatológica, neuroendócrina, formas disseminadas, hematológica, pulmonar, gastrointestinal e linfática.

Manifestações clínicas

- *Otológicas*: edema na mastóide, tecido de granulação no CAE, otorréia, hipoacusia, paralisia facial ou otite média (achado mais comum).
- *Orais*: edema de gengiva, dor ou perda de dentes.
- *Pele* (formas disseminadas): descamação amarelo-amarronzada, rash papular com púrpuras e hemorragias petequiais.
- *Ossos*: manifestação mais freqüente, especialmente ossos chatos, levemente margeada, com falhas arredondadas na radiografia.
- *Neuroendócrinas* (formas disseminadas): *diabetes insipidus*, crescimento retardado, hipogonadismo, ataxia troncular, tremores, neuropatias cranianas.
- *Hematológicas* (formas disseminadas): anemia, leucocitose, trombocitopenia leve, elevação do VHS.
- *Pulmonares*: infiltrados pulmonares difusos bilaterais, com padrão reticular ou retículo-nodular, fibrose.
- *Gastrointestinais* (formas disseminadas): hepatoesplenomegalia, mal-absorção.
- *Linfáticas* (formas disseminadas): predileção para linfadenopatia cervical anterior.

I. Granuloma Eosinofílico

Alguns autores consideram como uma forma localizada da histiocitose, ocorrendo em crianças e adultos jovens, sendo que a maioria dos casos ocorre na primeira década de vida. É caracterizada por lesões osteolíticas em um ou vários ossos, com predileção pelo frontal e temporal. O envolvimento temporal pode apresentar-se como uma massa polipóide no canal auditivo externo, com otorréia e dor. Lesões em saca-bocado estão presentes na radiografia da porção mastóidea do osso temporal. O tratamento é a ressecção cirúrgica. A radioterapia é reservada para recorrências ou lesões inacessíveis. Esta doença tem um ótimo prognóstico. O tratamento por cirurgia local ou irradiação geralmente resulta em cura sem recorrência, enquanto outros casos resolvem-se espontaneamente.

II. Doença de Hand-Schüller-Christian

É a forma crônica disseminada da histiocitose X, sendo que alguns autores a descrevem como a forma poliostótica do granuloma eosinofílico. Esta entidade ocorre em adolescentes e adultos jovens, porém já foi relatada em idosos. Uma tríade clássica, ocorrendo em 10% dos casos, consiste de lesão em crânio, exoftalmo e *diabetes insipidus*. O pulmão é um importante sítio extra-ósseo de comprometimento, levando a um padrão nas provas de função pulmonar restritivo-obstrutivo. A doença pulmonar em adultos é considerada irreversível. Pacientes nestas condições são tratados por radioterapia, porém a mortalidade chega a 30% .

III. Doença de Letterer-Siwe

É a forma aguda disseminada da histiocitose X. É uma síndrome aguda de causa desconhecida em lactentes, constituindo em hepatoesplenomegalia, linfadenopatia, diátese hemorrágica, anemia, nenhuma ocorrência familiar e hiperplasia generalizada de macrófagos teciduais em vários órgãos. Esta doença é fatal.

B. LINFOMAS NÃO-HODGKIN

Os linfomas não-hodgkin (NH) frequentemente aparecem em regiões da cabeça e pescoço. O tipo mais comum é o linfoma originário das células B, que tem seu acometimento mais importante no anel de Waldeyer. Quando localizado é de prognóstico favorável.

Os originários da linhagem de células T têm características clínicas mais agressivas, com padrão progressivo, ulcerativo e necrotizante da cavidade nasal e dos tecidos da linha média da face (“granuloma letal da linha média”). Pode existir associação causal com o vírus de Epstein Barr.

Quadro Clínico

Acomete principalmente o sexo masculino (74 a 90%) e a faixa etária entre 30 a 50 anos. Os sintomas são pouco elucidativos, dificultando o diagnóstico (ponto marcante da síndrome é a dificuldade diagnóstica). A abundância de tecido necrótico torna o material colhido para exame anátomo-patológico de difícil avaliação.

Existe um primeiro período prodrômico com manifestações predominantemente em nariz, boca ou pele. Pode haver obstrução nasal com hipertrofia de cornetos, que apresentam erosão, formação de crostas e secreção serosa ou sero-sanguinolenta. Outras vezes o quadro se inicia com dor de garganta persistente, rebelde aos tratamentos comuns. Há aparecimento de infiltrações cutâneas em nariz, ângulo da órbita ou zona naso-labial com tendência úlcero-vegetante ou com aspecto erisipelatóide. Não há alteração do estado geral, com escassas manifestações subjetivas.

No segundo período o processo aumenta de intensidade, acentuam-se obstrução com secreção nasal, fétida, purulenta ou sanguinolenta. As mucosas respiratórias e a pele aparecem infiltradas e edemaciadas. É freqüente a perfuração septal ou ulceração da pele ou do palato. Pode estabelecer-se dacriocistite supurativa. Podem agregar-se brotos erisipelatóides na pele do rosto. Aparece febre irregular, emagrecimento por toxemia e dificuldade alimentar, anemia e aumento do VHS.

Na terceira etapa, aumenta a toxemia, com febre irregular e hemorragias freqüentes. Alimentação muito dificultada por problemas de deglutição. Ocorrem grandes destruições do maciço centro-facial, queda dos dentes e destruição dos planos ósseos sem tendência à cicatrização. Ocorre eliminação de seqüestros ósseos.

Pode ocorrer surdez condutiva por obstrução da tuba auditiva. O quadro termina em morte, 12 a 18 meses após iniciada a segunda etapa, ou por grandes hemorragias, ou por processos pulmonares ou por caquexia.

A maioria dos pacientes se apresenta com história prolongada de sintomas locais e quando ocorre a suspeita de granuloma letal de linha média já se encontram com a doença avançada com invasão das estruturas adjacentes determinando dores dentárias e faciais, parestesia, proptose etc.

Sintomatologia nasal persistente refratária a descongestionantes e antibióticos requer uma investigação específica que deve iniciar com exame otorrinolaringológico seguido de exames radiológicos. Anormalidades como opacificação sinusal refratária, presença de massa de tecido mole, requerem exploração e biópsia. A presença de destruição óssea é um sinal tardio e não representa a única indicação para biópsia.

O prognóstico é reservado quando comparando aos outros linfomas da cabeça e pescoço.

Diagnóstico

Biópsias superficiais podem demonstrar apenas inflamação não específica e necrose. O cirurgião deve fazer biópsias mais profundas e das margens ulceradas. A aplicação de estudos imunológicos com anticorpos monoclonais é um procedimento que deve ser adotado como rotina para auxiliar no diagnóstico diferencial.

A dosagem de ICAM1 no soro dos linfomas do tipo T é altamente maior que nos outros linfomas e níveis altos de ICAM1 foram relacionados com aumento da lactato desidrogenase sérica, prognóstico pobre e alterações das funções imunes dependentes das células T. Quando monitorados os níveis séricos, foram observadas diminuições destes níveis quando os pacientes entraram em regressão em comparação com os títulos prévios ao tratamento. Foi observada também expressão tissular do ICAM1 mais importante nas regiões de infiltrado linfocitário angiodestrutivo ou angiocêntrico. Estes achados estão sendo estudados já que estes poderiam ser bons parâmetros de monitorização do curso clínico dos linfomas não Hodgkin da cabeça e pescoço.

Tratamento

O tratamento se faz com radioterapia, ao qual geralmente responde bem. Administram-se doses altas curativas de radiação. Em seguida à radioterapia curativa, podem ser feitos o debridamento cirúrgico e a reconstrução. Esteróides e drogas citotóxicas não são eficazes nessa lesão.

C. HEMANGIOMA CAPILAR LOBULAR (HCL)

É algumas vezes chamado de granuloma piogênico, apesar deste termo ser utilizado para designar tecido de granulação não causado por hemangioma. Histologicamente, consiste em agregados circunscritos de capilares em lóbulos. São encontrados nos lábios (38% dos pacientes), cavidade nasal (29%), língua (18%) e na mucosa oral (15%). Sessenta por cento das lesões nasais se originam no septo. Estas lesões sangram intermitentemente, mas são indolores. Em pacientes menores de 18 anos, o HCL ocorre predominantemente em homens (82%), porém há predominância nas mulheres (86%) entre pacientes na faixa de 18 a 39 anos. A distribuição sexual ocorre provavelmente devido a fatores hormonais, porque HCL em mulheres grávidas apresentam regressão marcante com o parto e a

progesterona aumenta o tamanho dos vasos em lesões de cavidade oral de animais. A cirurgia é o tratamento de escolha.

ETIOLOGIA AUTO-IMUNE

A. GRANULOMATOSE DE WEGENER

A Granulomatose de Wegener é uma forma incomum de vasculite que às vezes se apresenta com problemas nasais e sinusais nos estágios precoces. A doença é mais comum entre a quarta e quinta décadas de vida com predominância de 2:1 em homens. A causa é desconhecida, mas supõe-se que seja um processo auto-imune. A descrição feita por Wegener (1936) caracteriza a doença baseado numa tríade clássica:

- 1) Granulomas com vasculites necrotizantes dos tratos respiratórios alto e baixo.
- 2) Vasculite sistêmica.
- 3) Glomerulonefrite focal necrotizante.

Por muito tempo, achava-se que para o diagnóstico era necessário estarem presentes os três elementos da tríade, o que levava a uma demora significativa para a instituição do tratamento. Pode-se classificar a doença como:

- *Forma clássica, disseminada ou sistêmica:* tem como característica principal a glomerulonefrite necrotizante.
- *Forma localizada:* há o envolvimento de apenas um órgão (40% é o rim). Essa forma pode ficar autolimitada ou progredir para a forma clássica.

O quadro típico é de pneumonite bilateral (95%) com tosse e hemoptise, sinusite crônica (90%), ulceração mucosa da nasofaringe (75%) e evidência de doença renal (80%) com aumento da creatinina sérica, hematúria e proteinúria.

A granulomatose de Wegener pode envolver praticamente todos os órgãos do organismo, sendo os sítios mais frequentes os pulmões, os seios paranasais, rins, nariz e nasofaringe. (Fig. 01)

Os sintomas e sinais sistêmicos incluem febre, cefaléia, artralgia, fraqueza, anorexia e perda de peso. Mais de 90% dos pacientes têm manifestação em cabeça e pescoço na apresentação inicial.

Os sintomas nasais ocorrem geralmente no início da doença e incluem crostas, epistaxes e rinorréia. Pode ocorrer perfuração septal, com deformação em sela e estenose nasal.

Sinusite recorrente é o problema mais comum nestes pacientes. Em alguns casos, só se descobre a doença numa biópsia de mucosa por cirurgia nasal. Granulomas (geralmente presentes nas lesões pulmonares e traqueais baixas), vasculite necrotizante e arterite devem ser demonstrados.

Na cavidade oral ocorre hiperplasia gengival e gengivite. Edema e ulceração da laringe em 25%, estenose subglótica em 8.5%, sendo um sinal de mau prognóstico. Pode ocorrer estridor por estenose subglótica.

Problemas otológicos se desenvolvem em 20 a 25% dos pacientes. No pavilhão auricular pode haver lesões similares a pericondrite, hipoacusia condutiva, por otite média serosa, com ou sem tecido de granulação em ouvido médio. Surdez neurosensorial profunda pode acontecer por vasculite coclear, assim como paralisia facial periférica.

Trabalhos recentes mostram que 95% dos pacientes com Wegener apresentam envolvimento das vias aéreas superiores sendo que em muitos desses pacientes os primeiros sintomas são das vias aéreas superiores precedendo sintomas pulmonares e renais. Nesses casos um exame citológico nasal com abundante número de células gigantes multinucleadas e células inflamatórias, na ausência de microorganismos, pode levar a suspeita de granulomatose de Wegener no início da doença.

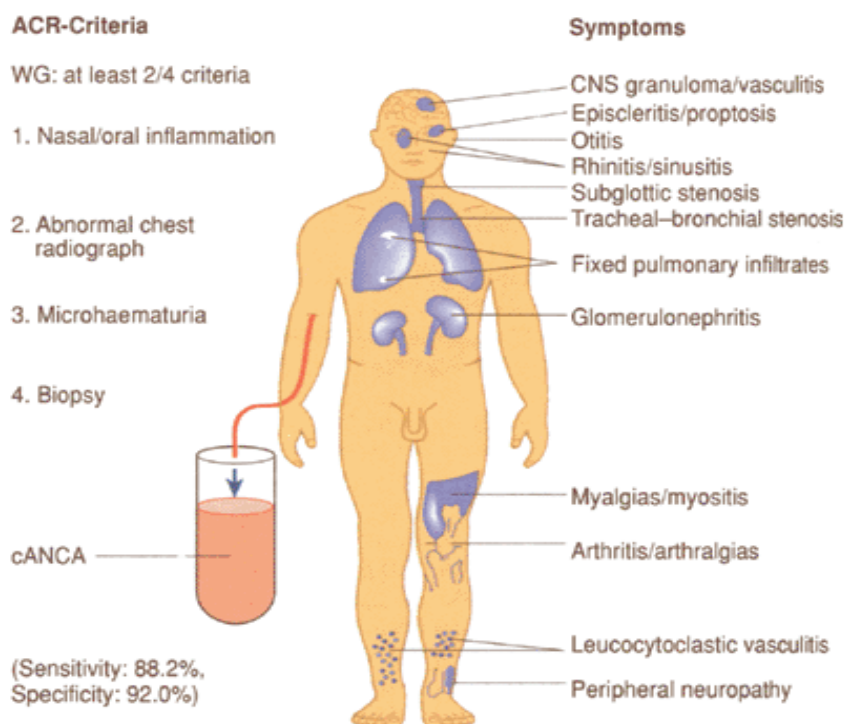


Figura 1. Apresentação esquemática dos principais sintomas de granulomatose de Wegener e os Critérios da American College of Rheumatology.

Diagnóstico

A American College of Rheumatology preconiza que um paciente deve ser diagnosticado como Granulomatose de Wegener se ele apresentar 2 de 4 critérios (expostos abaixo):

Criteria	Definition
1. Nasal or oral inflammation	Development of painful or painless oral ulcers or purulent or bloody nasal discharge.
2. Abnormal chest radiograph	Radiograph of the chest showing the presence of nodules, fixed infiltrates, or cavities.
3. Urinary sediment	Microhaematuria (over 5 red blood cells/hpf) or red cell casts in the urine sediment.
4. Granulomatous inflammation on biopsy	Histological changes showing granulomatous inflammation within the wall of an artery or in the peri- or extravascular area (artery or arteriole)

Number of criteria present rule: for classification purposes, a patient shall be said to have Wegener's granulomatosis if he/she has satisfied any two or more of these four criteria; this rule is associated with a sensitivity of 88.2 per cent and a specificity of 92.0 per cent.
From Leavitt *et al.* (1990) with permission.

O exame “gold standart” para o diagnóstico da doença de Wegener é o exame histopatológico. As biópsias de lesões de cabeça e pescoço tipicamente mostram vasculite e necrose, porém raramente granulomas. Na ausência de um exame histopatológico patognomônico, a necessidade de se obter um outro método diagnóstico seguro e menos invasivo levou à descoberta do ANCA (antineutrophil cytoplasmic antibody), o que veio a melhorar a habilidade em se diagnosticar a doença e sua fase inicial. Este marcador sorológico é subdividido em dois padrões de imunofluorescência: ANCA-C (citoplasmático) e ANCA-P (perinuclear), sendo o ANCA-C o específico de Wegener (99%) e com uma sensibilidade de 65 a 90%.

Os títulos de ANCA têm correlação com a atividade da doença. Um aumento dos títulos sugere progressão (ou recaída), diminuição ou ausência sugere remissão. Portanto, pode ser útil tanto para o diagnóstico como para avaliar o prognóstico.

Tratamento

Visa tanto aos cuidados locais (por exemplo: umidificação das vias aéreas) como sistêmicos (terapêutica imunossupressora). A ciclofosfamida tem sido utilizada e seu mecanismo de ação ainda é desconhecido e tem como efeitos colaterais a supressão medular e a doença pulmonar intersticial. Uma opção em casos onde a ciclofosfamida está contra-indicada é a azatioprina, entretanto os resultados com essa droga se mostram menos eficazes.

Doença sinusal isolada pode ser tratada com doses baixas de corticosteróides sistêmicos, esteróides tópicos, irrigações salinas e antibióticos quando haver suspeita de infecção bacteriana.

O comprometimento aéreo pode ser aliviado com corticoesteróides sistêmicos, as estenoses subglóticas importantes podem requerer traqueostomia.

ETIOLOGIA DESCONHECIDA

A. SARCOIDOSE

A sarcoidose é um distúrbio multissistêmico crônico de etiologia desconhecida, caracterizado por acúmulos de linfócitos T e fagócitos mononucleares nos órgãos afetados, granulomas epitelióides e desarranjos da arquitetura tecidual normal. Costuma haver anergia cutânea e processos imunes celulares deprimidos no sangue, porém a sarcoidose caracteriza-se, nos locais da doença, por processos imunes exagerados. Todas as partes do corpo podem ser afetadas, porém o órgão acometido mais frequentemente é o pulmão (88%).

Torna-se mais freqüente entre a terceira e quinta décadas de vida e ocorre predileção por negros e mulheres. Aproximadamente 40% dos pacientes são assintomáticos e a descoberta através de uma radiografia ocasional de tórax é a apresentação mais comum, podendo atingir nariz, garganta e ouvido.

As manifestações em cabeça e pescoço ocorrem entre 10 e 15% dos pacientes. A adenopatia cervical é o achado mais freqüente (75%). As glândulas salivares são envolvidas em 20 a 30% de todos os pacientes com sarcoidose. Pode haver acometimento simultâneo da parótida bilateral, uveíte e paralisia facial (Síndrome de Herefordt) em 6% dos casos.

Ocorre envolvimento laríngeo em 5% dos pacientes. Na laringe, a supraglote é mais freqüentemente afetada e a conseqüente obstrução respiratória é um sintoma freqüente. A lesão laríngea se apresenta como uma mucosa eritematosa, edemaciada, nodular e sem ulceração. Paralisia das cordas vocais pode resultar de compressão extrínseca ao nervo laríngeo recorrente e acometimento esofágico pode produzir estenose e disfagia.

A causa da sarcoidose não é conhecida. Já foram implicados vários agentes infecciosos e não infecciosos, porém não existe prova de que qualquer agente específico seja responsável.

A avaliação laboratorial deve incluir uma radiografia de tórax, PPD, testes cutâneos para afastar anergia (ocorre em 86% dos pacientes), hemograma completo, eletroforese de proteínas (hipergamaglobulinemia ocorre em 20 a 30 % dos pacientes), testes de função hepática (10% dos pacientes têm TGO, TGP e fosfatase alcalina elevadas), eletrólitos séricos, cálcio sérico (hipercalcemia ocorre em 10 a 17% dos pacientes), VHS (elevado), ECG e enzima conversora da angiotensina (aumentada em 80 a 90% dos pacientes e pode ser usada para seguimento da doença). A biópsia das glândulas salivares menores é positiva em 40 a 50% dos pacientes com adenopatia hilar e a biópsia de parótida é positiva em 93% dos pacientes de um grupo similar.

Nenhum tratamento é necessário para pacientes assintomáticos, que devem ser acompanhados com radiografias de tórax e exame físico. Os pacientes sintomáticos devem receber prednisona. O prognóstico varia de excelente a péssimo de acordo com o estágio da doença.

B. DOENÇA DESTRUTIVA IDIOPÁTICA DE LINHA MÉDIA

A doença destrutiva idiopática da linha média, tem sido definida como uma condição progressiva destrutiva, úlcero-necrotizante, que afeta primariamente o nariz e os seios da face às vezes os tecidos brandos do rosto, nasofaringe, órbita, laringe e traquéia.

O diagnóstico é feito por exclusão, quando são afastadas as outras causas como infecciosas, neoplásicas ou vasculites. Recentemente esta entidade tem sido bastante questionada já que a maioria corresponderia a casos de Wegener ou linfomas malignos.

OBSERVAÇÃO: GRANULOMA DA LINHA MÉDIA. Síndrome bastante rara, que promove lesões úlcero-necrotizantes que evoluem rapidamente e acometem os tecidos que formam o maciço centro-facial, principalmente o nariz, nasofaringe e seios paranasais. Na maioria das ocasiões tem evolução fatal. Divididos segundo a histologia em granulomatose de Wegener, reticulose polimorfa, linfomas Não-Hodgkin, e doença idiopática. Com o advento de técnicas de imunohistoquímica melhores, muitas das etiologias que às vezes eram tidas como idiopáticas foram esclarecidas, e os termos de granuloma letal da linha média, reticulose polimorfa, granulomatose linfomatóide, que no passado eram tidos como sinônimos, são considerados hoje em dia como linfomas Não-Hodgkin extranodais. Também foram realizados com maior precisão os diagnósticos diferenciais entre Wegener e as outras patologias. Em geral a investigação diagnóstica dos granulomas de linha média deve ser exaustiva. Apesar de todos os avanços, existem ainda alguns casos em que o diagnóstico ainda permanece inconclusivo.

ETIOLOGIA POR TRAUMA

A - GRANULOMA DE REPARAÇÃO

Secundário a trauma, como extração dentária, pode ser pedunculado recoberto por mucosa avermelhada, na gengiva e alvéolo, ou endosteal, anterior ao primeiro molar na mandíbula. Radiologicamente, a lesão parece lítica, expansiva, com limites bem precisos, sem fibrose. A conduta é excisão cirúrgica.

B - GRANULOMA PIOGÊNICO

Tecido de granulação formado a partir de um trauma pequeno, com infecção secundária. A lesão é elevada, pedunculada ou séssil, lisa ou verrucosa, pouco dolorosa e freqüente na gengiva, caracteriza-se por sangramentos freqüentes. Conduta é excisão cirúrgica.

REAÇÕES A CORPOS ESTRANHOS

A) GRANULOMA DE LINHA MÉDIA INDUZIDO POR COCAÍNA

O uso tópico de cocaína produz ulceração de estruturas da linha média do trato respiratório superior (septo, nasofaringe, palato). A úlcera é normalmente infectada por *Staphylococcus aureus*. O tratamento consiste no fim do uso da droga e administração de antibióticos endovenosos adequados, juntamente com a lavagem nasal. Nos casos em que houver seqüelas, estas poderão ser avaliadas posteriormente.

CONDUTA FRENTE A UMA LESÃO GRANULOMATOSA EM CABEÇA E PESCOÇO

Uma biópsia sempre deve ser realizada para afastar uma doença neoplásica. O patologista frequentemente reporta só a presença de tecido de granulação e infiltrado inflamatório agudo ou crônico. O diagnóstico diferencial pode ser demorado e o médico deve chegar em primeiro lugar a determinar se a lesão é um processo localizado ou uma apresentação regional de uma doença sistêmica.

A investigação começa com a história clínica, área de procedência do paciente e exame físico. A avaliação laboratorial deve incluir hemograma completo, velocidade de hemossedimentação, eletroforese de proteínas séricas, exame de urina, eletrólitos séricos, função hepática, complexos imunes circulantes, sorologias específicas (Hanseníase, sífilis, histoplasmose, pbmicose e leishmaniose) e reações intradérmicas (Mitsuda, PPD, Montenegro, Paracoccidiodina). A solicitação dos exames é realizada de acordo com a suspeita clínica. Não se deve esquecer do Rx de tórax, já que várias destas doenças podem acometer o pulmão.

BIBLIOGRAFIA:

- Granulomatous diseases of the Head and Neck - Mark C. Littlejohn & Byron J. Bailey in *Bailey*, vol. 1, cap. 15. (OVID)
- Doenças ulcerogranulomatosas em ORL - Fernando de A. Quintanilha Ribeiro Otacílio Lopes Filho in *Tratado de ORL - Otacílio & Campos*, parte I, cap 8;
- Seminário de Doenças Granulomatosas de Cabeça e Pescoço de 2000 a 2004.
- Idiopathic midline destructive disease – does it exist?, *The Journal of Laryngol and Otol*, 1998, Vol 112, pp.307-309.
- Circulating intercellular adhesion molecule-1 and its cellular expression in head and neck non-hodgkin's lymphomas, including lethal midline granuloma, *Ann otol Rhinol Laryngol*, 1996, 105: 634-642
- Localized Wegener's granulomatosis in otolaryngology: review of 6 cases, *J otolaryngol*, 2000, may-Jun, 17: 226-31
- The Editors. Rhinoscleroma. *Journal of Medical Microbiology*. 49(5):395-396, May 2000. (OVID)
- Wegener's Granulomatosis – Wolfgang L. Gross in *Oxford Textbook of Rheumatology*, cap. 5.11.2. (OVID)
- Ministério da Saúde, www.saude.gov.br

Carlos Diógenes – R2 - 2005